

禄丰古猿牙齿釉质发育不全的观察研究

赵凌霞¹

(1. 中国科学院古脊椎动物与古人类研究所, 北京 100044)

摘要: 对出自禄丰石灰坝的 26 个禄丰古猿下颌齿列的 246 枚恒齿进行了观察研究, 发现禄丰古猿具有普遍的带状釉质发育不全(LEH)现象, 个体 LEH 比例为 100%, 恒齿 LEH 比例为 85%。乳齿几乎没有 LEH 现象, 第一恒臼齿的 LEH 比例也很低仅 5.7%。根据牙齿萌出顺序及现代大猿的牙齿发育年龄特征, 作者推断 2—3 岁之前的幼儿古猿很少出现釉质发育不全现象, 这可能与母体的营养关照有关。禄丰古猿的 LEH 的发生频率具有明显的季节性, 结合中新世晚期气候变化特征、古猿的生态环境、生活习性及食性特征分析, 作者推测: 季节性营养不良可能是造成禄丰古猿釉质发育不全的主要原因。

关键词: 禄丰古猿; 带状釉质发育不全

中图分类号: Q981.3 **文献标识码:** A **文章编号:** 1000-3193 (2004) 02-0111-08

牙齿釉质是生物有机体中最坚硬的组织, 在动物死后可以抵御外界埋藏环境影响, 容易被保存下来且不产生变质或变形。目前发现最多的古人类化石材料是牙齿化石。一方面牙冠形态能够提供分类学及系统演化方面的信息, 同时牙齿微观组织结构中(釉质和齿质)记刻着个体生长发育的重要信息, 不但具有时间标记作用, 另一方面可以反映生物体当时生长发育情况以及外界环境对其的影响。近年来古人类学界逐渐认识到牙齿组织微结构在探讨古人类生长发育的重要意义。本文重点观察、分析禄丰古猿(*Lufengpithecus lufengensis*)的牙齿釉质发育不全问题, 并讨论与之相关的禄丰古猿的食物营养和气候生态环境问题。

1 研究材料和方法

研究材料 从 1975 年至 1983 年, 在禄丰石灰坝古猿化石地点的多次发掘中, 采集到大量的古猿化石。本次研究的材料是: 保存在中国科学院古脊椎动物与古人类研究所的 26 个古猿下颌齿列, 包括 246 枚恒齿和少量乳齿。根据禄丰古猿下颌体及牙齿形态与大小的显著的性别二态特征, 特别是犬齿的性别差异, 26 个个体可区分为 14 个雄性和 12 个雌性, 详细编号见表 1。

釉质发育不全(hypoplasia)的定义和观察方法 在釉质发育过程中, 由于种种因素, 导致釉质基质不能形成, 或者已经形成基质, 但不能及时矿化, 致使基质发育塌陷或皱折, 形成永久性釉质缺陷, 即釉质发育不全症。轻者表现为釉质厚度正常, 牙面无实质性缺损, 或者仅有很小的凹陷, 但色泽呈白色, 不透明, 形成白垩状不透明的釉质表面。重症釉质发育不全的牙冠部釉质变薄, 冠部各处厚度不均匀, 在釉质表面表现为带状、沟状或窝状凹陷, 或呈蜂

收稿日期: 2003-08-25; **定稿日期:** 2003-12-04

基金项目: 国家自然科学基金(40002003)

作者简介: 赵凌霞(1966 -), 女, 山西运城人, 中国科学院古脊椎动物与古人类研究所副研究员。主要从事人类学研究。

表 1 禄丰古猿下颌牙齿带状釉质发育不全的观察结果

Liner enamel hypoplasia of *Lufengpithecus lufengensis*

标本 Specimens		I ₁	I ₂	C	P ₃	P ₄	M ₁	M ₂	M ₃
雄性个体 ♂ PA548—PA1208									
PA548	左 L	+	+	+	+	+	-	+	
	右 R	+	+	+	+	+	-	+	
PA582	左 L	+	+	+	+	+	-	+	
	右 R	+	+	+	+	+	-	+	+
PA652	左 L	+	+	+	+	+			
	右 R	+	+	+	+	+	-		
PA661	左 L								
	右 R						-	+	+
PA671	左 L			+		+		+	+
	右 R	+					-	+	+
PA672	左 L	+	+	+	+	+	-	+	
	右 R	+	+	+	+	+	-	+	
PA673	左 L	+	+	+	+	+	-	+	+
	右 R	+	+		+	+	-	+	
PA680	左 L					+		+	+
	右 R				+	+		+	+
PA820	左 L	+	+	+	+	+	-		+
	右 R	+	+	+	+	+	-	+	+
PA823	左 L		+	+	+	+	-	+	
	右 R		+	+	+		-	+	
PA825	左 L				+			+	
	右 R			+	+	+	-	+	
PA864	左 L	+	+	+	+	+	-	+	+
	右 R		+		+	+	-	+	+
PA896	左 L		+	+		+	+	+	+
	右 R		+		+	+	+	+	+
PA1208	左 L							-	
	右 R								+
雌性个体 ♀ PA580—PA1209									
PA580	左 L		+	+	+	+	-	+	+
	右 R		+	+	+	+	-	+	+
PA651	左 L								
	右 R				+	+	-	+	

续表 1

标本 Specimens	I ₁	I ₂	C	P ₃	P ₄	M ₁	M ₂	M ₃
PA662	左 L	+	+	+	+	+	-	
	右 R		+	+	+	+		
PA663	左 L	-	+	+	+	+	-	
	右 R							
PA821	左 L	+	+	+	+			
	右 R	+	+	+	+			
PA822	左 L				+	+	-	-
	右 R							
PA826	左 L			+		+	-	
	右 R							
PA829	左 L							
	右 R					+	-	
PA848	左 L	+	+	+	+	+	-	+
	右 R	+	+	+	+	+	-	+
PA893	左 L							
	右 R				+	+	-	+
PA895	左 L	-	+	+	+	+	-	+
	右 R	-	+	+	+	+	-	+
PA1209	左 L	+	+	+	+	+	-	
	右 R		+	+	+	+	-	
牙齿总数	246	23	31	31	36	38	35	32
LEH 牙齿总数	209	20	31	31	36	38	2	30
LEH%	85.0%	87.0%	100%	100%	100%	100%	5.7%	93.8%

+ 表示具有带状釉质发育不全(“+” means with LEH); - 表示没有发现带状釉质发育不全现象(“-” means without LEH)

窝状,甚至无釉质覆盖^[1]。釉质发育不全,是由造釉细胞的分泌代谢紊乱所致,营养不良、疾病以及心理性刺激都可引起造釉细胞功能紊乱^[1-2]。因为釉质形成后,不能再生替换,因此代谢功能紊乱造成的釉质发育不全可永久性地记录在牙齿中。

对现生灵长类釉质发育不全的研究,多集中在带状釉质发育不全的研究。带状釉质发育不全(Linear Enamel Hypoplasia, LEH):是因为釉质厚度变薄,在牙冠表面形成的水平带状凹陷或横沟。LEH 的表现程度轻重不同,具有一定变异性,临床医学中,一般将 LEH 看作是一种宏观性的发育缺陷症,肉眼或低倍放大镜即可识别。为便于结果的分析对比,本次对禄丰古猿的 LEH 观察方法和判断标准,主要参考 Skinner^[3]、Goodman^[4]、Guatelli-Steinberg^[5] 的研究方法:在 10 倍的手持式放大镜下,检测识别牙齿唇颊侧或舌侧面的 LEH。观察时,在室内普通日光下,附加白炽灯光源,使光线斜射至观察面,若出现横向的(平行于咬合面)线条状或沟状凹陷,且明显区别于相邻的细密的釉面横纹,即可认为该牙齿和其代表的个体具有带状釉质发育不全现象(表 1 中以“+”表示)。最后分别以牙齿和个体为单位,计算出禄丰古猿 LEH 百分率,并与其他古猿化石材料和现生大猿的 LEH 百分率进行对比分析(表 2)。

表 2 带状釉质发育不全百分率的比较

liner enamel hypoplasia comparisons between <i>Lufengpithecus</i> , fossil and extant apes and early hominids							资料来源
	teeth	LEH	Teeth	individual	LEH	individual	
<i>Dryopithecus</i>	78	36	46.2%				[6]
<i>Lufengpithecus</i> <i>lufengpithecus</i>	246	209	85.0%	26	26	100%	本文 (this study)
<i>Australopithecus</i>	297	71	23.9%	16	7	43.8%	Guatelli-Steinberg 个人交流 (personal communication)
early <i>Homo</i>	106	26	24.5%	8	6	75.0%	
<i>Paranthropus</i>	201	49	24.4%	14	6	35.7%	[3]
<i>Pan troglodytes</i>				110	64	58%	
<i>Gorilla gorilla</i>				119	90	76%	[7]
<i>Pongo pygmaeus</i>				48	30	62.5%	
<i>Pan troglodytes</i>				79	41	51.9%	
<i>Gorilla gorilla</i>				146	48	32.9%	

2 结果与分析

2.1 禄丰古猿牙齿釉质发育不全的普遍性

通过对代表 26 个禄丰古猿个体的 246 枚恒齿的观察,发现禄丰古猿 100% 个体,或者 85% 的恒齿具有带状釉质发育不全 (LEH) 现象 (见表 1), 同时 LEH 具有对称性, 即同一个体同一齿种的 LEH 左右对称; 不同个体之间 LEH 表现程度有轻重差异, 有的比较轻微借助放大镜才能看得比较清楚, 而有些个体则非常严重, 肉眼即可看出在牙齿表面“深刻”的带状凹陷 (图 1, A、B)。如此高的 LEH 比例 (无论以个体还是牙齿为单位) 说明禄丰古猿普遍存在着釉质发育不全现象, 揭示出在其牙齿釉质发育过程中, 较普遍经历过或轻或重生理性干扰, 进而影响到造釉细胞的分泌活动, 造成釉质发育不全。至于造成生理性干扰的原因, 如疾病、营养或气候环境不良等问题, 将在后面的讨论中将予以分析。

与欧洲中新世的森林古猿、非洲上新世—更新世早期的人科成员、及现生的三种大型类人猿比较 (表 2), 禄丰古猿的 LEH 比例最高, 它高于时代稍早的西班牙森林古猿 (46.2%), 同时也显著高于时代较晚的南方古猿、早期人属及现生大猿。另外, 作者对元谋雷老发现的古猿 (*Lufengpithecus hudiensis*) 牙齿进行了初步观察, 发现元谋古猿虽然也具有带状釉质发育不全, 但比例似乎较禄丰古猿的低, 而且 LEH 的表现程度也不如禄丰古猿那样明显。以上观察到的 LEH 比例差异, 可能反映了具有不同生活习性的各个种类, 在不同气候生态环境下的不同生理适应性。

2.2 禄丰古猿牙齿釉质发育不全的年龄特征

虽然禄丰古猿具有很高的 LEH 出现率, 85% 的恒齿具有 LEH, 但不同类型牙齿的 LEH 比例有差别, 第一恒齿 M1 出现 LEH 的比例极低, 35 个 M1 中仅有 2 枚牙齿有 LEH, 仅占 5.7%; 其次为中门齿 I1 和第二臼齿 M2, LEH 比例分别为 87.0%、93.8%, 其它恒齿的 LEH 比例均为 100%。另外, 有些幼年个体下颌保存着乳齿, 没有发现釉质发育不全现象。

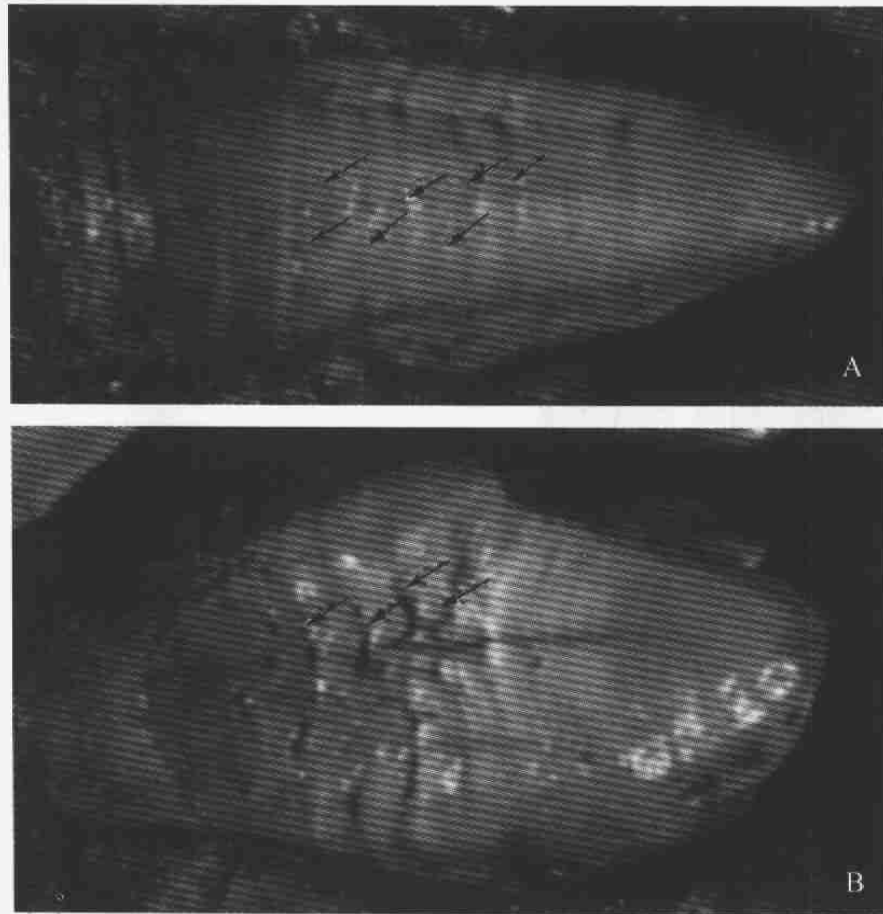


图 1 禄丰古猿牙齿釉质发育不全(箭头所示)

Liner enamel hypoplasia of *Lufengpithecus lufengensis*

A) PA 673 左下犬齿 lower left canine of PA673; B) PA 673 左下第一前臼齿 lower left first premolar of PA 673

值得注意这个现象与牙齿萌出的顺序有关。乳齿最先形成和萌出,然后恒齿形成并替换乳齿。禄丰古猿幼年个体的恒齿萌出顺序为 M1 I1 I2 M2 P3 P4 C M3^[8-9], M1 是最早形成和萌出的恒齿,其次为 I1、I2、M2、P3、P4、C、M3。从 LEH 出现的比例可见,似乎较早形成和萌出的乳齿和恒齿(M1、I1、M2)比后来萌出的牙齿(P3、P4、C、M3)的 LEH 比例低,这一差别在 M1 和其后形成和萌出的牙齿之间表现最明显,即第二个萌出恒齿 I1 之后的所有牙齿出现 LEH 的几率均显著升高。因此可以推测在古猿幼年个体发育早期即 M1 齿冠形成期间,釉质发育正常,很少出现釉质发育不全现象,而在 M1 形成之后,出现 LEH 的几率显著上升,第二个形成并萌出的恒齿 I1 的 LEH 出现频率达到 87%,而后来萌出的前臼齿 P3、P4、臼齿 M3、及犬齿 C 的 LEH 出现几率为 100%。根据对现生大猿的牙齿发育的年龄特征研究^[10],猿类 M1、I1 牙冠分别在 2—3 岁之间、3—4 岁之间已经形成,因此可以推测在 M1 齿冠形成之前,即 2—3 岁之前,禄丰古猿釉质发育比较正常,很少出现发育不全现象,而到了其他恒齿形成和萌出阶段(大约 3 岁以后),普遍存在釉质发育不良现象。

2.3 禄丰古猿牙齿釉质发育不全的季节性特征

禄丰古猿牙齿釉质发育不全的另一个显著特点是:单颗牙齿上常常具有多个 LEH 条带,少则 2—3 条(多靠近牙颈方向),最多在犬齿上有 6—8 条之多,而且相互之间分布比较

均匀(图 1, A)。这一现象反映了牙冠形成过程中(由牙尖向牙颈方向),周期性地出现釉质发育不全现象。

为了搞清相邻 LEH 条带间的出现时间间隔,在 30 倍的显微镜下,观察相邻两个 LEH 条带之间的釉面横纹数,从第一个 LEH 开始出现到下一个 LEH 开始出现大约有 16—20 个釉面横纹。根据禄丰古猿釉面横纹的生长周期 9 天^[11],可计算出相邻 LEH 之间的时间间隔为 146—180 天,大约半年为一周期。另外,根据单颗牙齿上的 LEH 数量及整个牙冠形成所需要的时间,也可以对 LEH 出现周期予以估算。禄丰古猿的犬齿常常具有多个 LEH,几乎分布整个牙冠侧面,据釉质生长线可知禄丰古猿犬齿牙冠形成时间为 4 年左右^[11-12],LEH 条带最多在犬齿上有 6—8 条之多,据此我们也可以推断出 LEH 出现周期应为半年。这一结果可能与古猿生活时期的气候生态环境的季节性变化相关联,将在后面予以讨论分析。

3 讨 论

从以上观察结果表明:禄丰古猿具有比较普遍的釉质发育不全现象,就个体而言釉质发育不全具有周期性,或者季节性,可能每年出现两次釉质发育障碍。但 2—3 岁以前的幼年个体很少受之影响,其原因何在是一个值得探讨的问题。一般认为釉质发育不全的直接原因是因为造釉细胞的功能障碍所致,营养不良、系统性疾病、甚至心理性刺激都可引起造釉细胞的功能障碍^[1-2,4,6]。作者根据以下理由认为:季节性营养不良可能是造成禄丰古猿釉质发育不全的主要原因。

根据禄丰古猿伴生动物群的时代特征,一般认为其时代为晚中新世,大约距今 7—8Ma^[13-14]。岳乐平等人^[15]新近的磁性地层学研究结果(待发表):禄丰古猿的古地磁年龄大约为 6.9—5.8Ma。根据以上的年代学研究结果,禄丰古猿的时代为中新世最晚期。

中新世是中国环境格局发生重大变化的时期,板块运动和青藏高原隆升促成现代季风的形成,中国环境的基本特点及干旱地带的分布已接近于今天的格局。亚洲季风加强,西南夏季风形成,东南夏季风也显著加强,冬季风开始出现。中新世晚期,中国气候再次发生显著变化,距今 8 Ma 时,印度洋夏季风的强度急剧增加,冬季风业已形成^[16]。因此在禄丰古猿生活时期,正处亚洲内陆和南亚北部气候急剧变干,气候向干旱发展,季节性非常明显。根据陈万勇等人^[17]对禄丰古猿化石地点的沉积物综合分析:含古猿和其它灵长类化石的石灰坝组四段,出现了潮湿与干燥季节性交替变化的特征,不仅出现了雨季与干季,而且有向干旱变化的趋势。禄丰古猿生活时期的气候特点,与现今中印半岛的气候相似,为干季与湿季周期性变化的南亚热带—热带季风气候。季风性气候可能对禄丰古猿的食物来源、生长发育及健康状况产生相应的影响。

Skinner 对现生大猿和森林古猿的釉质发育不全的研究^[3,6],曾提出疟疾或其他季节性流行性疾病可能是导致釉质发育障碍的主要原因。但是根据本文研究结果,禄丰古猿在 2—3 岁以前几乎没有釉质发育不全现象,若按照 Skinner 的假设,似乎表明这些幼儿古猿特别例外地不受流行病干扰,看来不大合理。作者认为:食物营养问题可能是禄丰古猿普遍出现釉质发育问题的主要原因。而在 2—3 岁以前,古猿个体尚处于母体的关怀之下,食物营养供给更多地依赖于母体喂养,而不需要自己觅食。但幼儿古猿一旦停止喂养,开始自己寻找食物,便同其它古猿一样,普遍面临着食物营养问题。

关于禄丰古猿食性的研究,目前还缺乏系统的研究。不过可以通过其牙齿结构特征及共生的植物群落予以初步推测。牙齿结构与其食物结构有着密切的联系,Kay 和 Ungar 等人^[18]对现生灵长类臼齿咬合面切割脊发育情况与食性的相关性分析表明:切割脊发达的灵长类,其食物以树叶、嫩芽等软性食物为主;切割脊发育较差的灵长类,多以质地偏硬的果实为食。根据郑良等人^[19]对元谋、禄丰古猿切割脊发育的初步观察,禄丰古猿臼齿切割脊欠发育,提示其食物构成以果实为主。另外,禄丰古猿具有比较厚的釉质层^[20],这一结构特征可能与食物偏硬需要咀嚼研磨相适应。禄丰古猿的头后骨骼结构特征适应于攀爬行为^[21],表明其树栖生活的习性。禄丰古猿地点的孢粉分析^[22]表明禄丰古猿的栖息环境为森林边缘的杂木林带,由常绿和落叶的乔木或灌木组成。因此习惯性地生活在树上的禄丰古猿可能主要以树上的果实为食物。受气候条件控制,果实的季节性产出无疑对禄丰古猿的食物来源带来一定的影响,特别是处于生长发育阶段的未成年个体。

综合以上内容,作者推测:由于禄丰古猿生活时期的气候特征、生态环境,及古猿自身的生活习性,使得禄丰古猿的生长发育出现季节性的生理性反映,从而影响古猿牙齿釉质的生长发育,形成比较普遍的釉质发育不全现象。这一假设需要进一步检验,特别是有关禄丰古猿的生活习性及食物结构,需要做深入细致研究。

致谢:在观察研究过程中,得到陆庆五老师的热情帮助。在成文过程中,与美国 Ohio 州立大学的 Debbie Guatelli-Steinberg 博士及加拿大 Simon Fraser 大学的 Mark Skinner 博士进行了有益的学术交流。高伟同志为本文提供微观照相图片。作者在此一并表示衷心感谢。

参考文献:

- [1] 吴奇光(主编). 口腔组织病理学(第三版)[M]. 北京:人民卫生出版社,1996.
- [2] Guatelli-Steinberg D. What can developmental defects of enamel reveal about physiological stress in nonhuman primates? *Evol Anthropol*[J]. 2001, 10:138—151.
- [3] Skinner MF. Enamel hypoplasia in sympatric chimpanzee and gorilla. *Hum Evol*, 1986, 1:289—312.
- [4] Goodman AH, Rose JC. Assessment of systematic physiological perturbations from dental enamel hypoplasias and associated histological structures[J]. *Yearbook Phys Antropol*, 1990, 33:59—110.
- [5] Guatelli-Steinberg D. Liner enamel hypoplasia in Gibbons (*Hylobates lar carpenteri*)[J]. *Am J Phys Anthropol*, 2000, 112:395—410.
- [6] Skinner MF, Dupras TL, Moya-Sola S. Periodicity of liner enamel hypoplasia among Miocene *Dropithecus* from Spain[J]. *Paleopathol*, 1995,7(3): 195—222.
- [7] Newell EA. Dental enamel hypoplasia in non-human primates: a systematic assessment of its occurrence and distribution[M]. Temple University: Ph. D. dissertation, 1998.
- [8] 陆庆五,赵凌霄.禄丰古猿下颌恒齿萌出顺序的研究[J]. 人类学学报,2000,19(1):11—16.
- [9] Zhao Lingxia, Lu Qingwu, He Zhufang. Eruption sequence of the lower permanent dentition of *Lufengpithecus lufengensis*[J]. 人类学学报, 2002, 21(Supplement):14—18.
- [10] Dean MC, Wood BA. Developing pongid dentition and its use for ageing individual crania in comparative cross-sectional growth studies[J]. *Folia Primatol*, 1981, 36:111—127.
- [11] Zhao Lingxia, Lu Qingwu, Xu Qinghua. Enamel microstructure of *Lufengpithecus lufengensis*[J]. 人类学学报,2000, 19(Supplement),77—82.
- [12] 赵凌霄,欧阳涟,陆庆五.禄丰古猿牙齿釉质生长线与个体发育问题研究[J]. 人类学学报,1999,18(2):102—108.
- [13] Flynn LJ, Qi Guoqin. Age of the Lufeng, China, hominoid locality[J]. *Nature*, 1982, 298:746—747.
- [14] 祁国琴.云南禄丰古猿化石产地的竹鼠化石[J]. 人类学学报,1986, 5(1):54—67.
- [15] 岳乐平,张云翔,祁国琴,等.云南禄丰含古猿化石层古地磁年龄及地层年代(待刊).

- [16] 刘东生,等编译.第四纪环境[M].北京:科学出版社,1997.
- [17] 陈万勇,林玉芬,于浅黎.云南禄丰古猿生活时期的古气候初步研究[J].人类学学报,1986,5(1):79—87.
- [18] Kay RF, Ungar PS. Dental evidence for diet in some Miocene catarrhines with comments on the effects of phylogeny on the interpretation of adaptation[A]. In: Begun DR, Ward CV, Rose MD eds. Function, Phylogeny, and Fossils-Miocene Hominoid Evolution and Adaptations. New York and London: Plenum Press, 1997, 131—151.
- [19] 郑良,高峰,刘武.牙齿尺寸比例及形态特征与食物结构的关系——元谋古猿的食性分析[A].邓涛,王原主编:第八届中国脊椎动物学术年会论文集.北京:海洋出版社,2001,113—125.
- [20] Schwartz G, Liu W, Zheng L. Preliminary investigation of dental microstructure in the Yuanmou hominoid (*Lufengpithecus huedensis*), Yunnan province, China[J]. Journal of Human Evolution, 2003, 44: 189—202.
- [21] 吴汝康,徐庆华,陆庆五.禄丰西瓦古猿和腊玛古猿的关系及其系统地位[J].人类学学报,1986,5(1):1—30.
- [22] 孙湘君,吴玉书.(根据孢粉推论禄丰腊玛古猿生活时期的自然环境[J].古脊椎动物与古人类,1980,18:247—255.

LINEAR ENAMEL HYPOPLASIA OF *LUFENGPITHECUS LUFENGENSIS*

ZHAO Ling-xia¹

(1. Institute of Vertebrate Paleontology and Paleoanthropology, Chinese Academy of Sciences, Beijing 100044)

Abstract: Linear enamel hypoplasia (LEH) is a developmental defect of enamel appearing as one or more horizontal lines or grooves on the surface of a tooth crown. The defect forms when physiological stress, such as disease or poor nutrition, and disturbs enamel matrix formation, resulting in a deficiency of enamel thickness. The expression of LEH is a sensitive dental indicator of physiological stress. This paper focused on linear enamel hypoplasia of late Miocene *Lufengpithecus lufengensis* from Shihuibai site, Lufeng county of Yunnan of China. Specimens including 246 permanent teeth of 26 mandibles were examined with a 10X hand lens for the presence of surface disturbances of enamel formation. To diversity degrees, almost 100% individuals of 26 mandibles of *Lufengpithecus lufengensis* showed LEH. 85.0% of permanent teeth (209 of 246) were affected by LEH. Most of the teeth, especially canines showed repetitive LEH (rLEH), and the spacing between episodes of rLEH was almost uniform. Based on perikymata counts between episodes of rLEH, the periodicity of rLEH of *Lufengpithecus lufengensis* showed a semi-annual pattern. The apparent ubiquity of twice yearly stress was attributed to regular seasonal cycles which could lead to both disease and nutritional stress.

Although linear enamel hypoplasia was ubiquitous among the permanent teeth of *Lufengpithecus lufengensis*, the LEH incidence of the first permanent molars, which were the earliest forming permanent teeth, was so much low as only 5.7% among 35 first permanent molars. The deciduous teeth almost had no incidence of LEH. The fact indicates *Lufengpithecus lufengensis* was not easily affected by LEH at the very early age, or before the age of 2-3 years old.

Based on the analysis on the paleoclimate, habitat and diet of *Lufengpithecus lufengpithecus*, the author suggested that higher LEH incidence of *Lufengpithecus lufengpithecus* might be caused by nutritional stress which depended on the intensified seasonal habitat of *Lufengpithecus lufengensis*.

Key words: *Lufengpithecus lufengensis*; Linear enamel hypoplasia